STANFORD UNIVERSITY LIBRARY
JUN
22
1921

Beitrag zur Lehre von den Cylindromen.

Inaugural-Dissertation

zur

Erlangung der Doktorwürde

in der

gesamten Medizin

verfaßt und einer

Hohen Medizinischen Fakultät

der

Bayer. Ludwig-Maximilians-Universität zu München

vorgelegt von

Rudolf Bayerl

approb. Arzt in München.

München 1919.

Druck von Kastner & Callwey, München.

Beitrag zur Lehre von den Cylindromen.

Inaugural-Dissertation

zur

Erlangung der Doktorwürde

in der

gesamten Medizin

verfaßt und einer

Hohen Medizinischen Fakultät

der

Bayer. Ludwig-Maximilians-Universität zu München

vorgelegt von

Rudolf Bayerl

approb. Arzt in München.

München 1919.

Druck von Kastner & Callwey, München.

Gedruckt mit Genehmigung der medizinischen Fakultät der Universität München.

Referenten: Herr Prof. Dr. Dürck
u. Herr Prof. Dr. Borst.

Meinen lieben Eltern
in dankbarer Verehrung
gewidmet.

Digitized by the Internet Archive
in 2026

https://archive.org/details/IA40153721_0123

Bis zum heutigen Tage herrscht ein großer Widerstreit der Meinungen in der Frage, ob die unter dem Namen „Cylindrom' zusammengefaßten Tumoren als eine selbständige Geschwulstgruppe aufzufassen seien und welcher Platz ihnen dann in der Geschwulstreihe anzuweisen wäre. Dies ermutigt mich, ebenfalls zu versuchen, in Folgendem mit der Beschreibung zweier Fälle einen kleinen Beitrag zur Lehre von den „Cylindromen' beizuliefern.

Die ersten genauen Beobachtungen und Ausführungen stammen von Billroth und werden von Rempis in seiner eingehenden Arbeit über die „Cylindrome" dahin zusammengefaßt, daß in ihnen die Schilderung eines charakteristischen morphologischen Geschwulsttypus gegeben sei, der seit jener Zeit von vielen wieder beobachtet, wenn auch oft sehr verschieden gedeutet und ebenso verschieden benannt wurde, von dem es aber durch die Untersuchungen von vielen der neuesten Autoren erwiesen zu sein scheine, daß er in seiner Eigenart auch mit der Histogenese dieser Geschwülste wenigstens in weitaus den meisten Fällen in einem gewissen Zusammenhang stehen müsse. Billroth definierte das „Cylindrom" folgendermaßen:

„Das Cylindrom ist dadurch charakterisiert, daß in ihm eigentümliche glashelle Zylinder mit

kolbigen Auswüchsen vorkommen. Diese bilden ein Balkennetz, durch welches sich ein anderes System aus Zellen zusammengesetzter Zylinder hindurchschlingt. Diese so zusammengesetzen rundlichen Abteilungen werden durch stärkere und schwächere Bindegewebshüllen umgeben, wodurch eine Sonderung zu Knötchen und Läppchen bedingt wird."

Der Ausdruck „Cylindrom", wie ihn Billroth aufstellte und definierte, bezeichnet also schlechtweg einen rein morphologischen Begriff und präjudiziert bezüglich der Histogenese einer Geschwulst nichts, denn die bis jetzt beobachteten „cylindromartigen" Geschwülste haben zwar in ihrer Mehrzahl sowohl anatomische wie klinische Eigenschaften gemeinsam: nämlich sie sind meist abgekapselt wenigstens im Anfange, sind von hökkerigem, gelapptem, auf dem Durchschnitte alveolärem Bau, enthalten bald ein engmaschiges Netz von Zellwucherungen, bald längsverlaufende Stränge, die durch Anastomosen gegenseitig verbunden sind. Die einzelnen Geschwulstzellen sind meist epithelähnlich mit ziemlich großen Kernen und schmalem Protoplasma, das meist mit dem der benachbarten Zellen zusammenfließt; sie haben gemeinsam als Prädilektionsorte die Gesichtsteile des Kopfes, wie Augenhöhlen und ihre Umgebung, und zeichnen sich aus durch langsames Wachstum und geringe Größe; es ist ihnen eigentümlich eine außerordentliche Neigung zu Rezidiven, welche immer weicher, zahlreicher, ärmer an Stroma werden, während die regionären Lymphdrüsen fast nie befallen werden und Meta-

stasen überhaupt selten sein sollen und irgendwelche Neigung zum Zerfalle bisher ebenfalls nicht beobachtet worden ist.'

Es fehlt nun aber nicht an Beobachtungen, daß auch in wirklichen, anatomisch und klinisch ausgesprochenen Krebsen schleimige oder hyaline Degenerationsprodukte auftreten können, sowohl an den Zellen wie im Stroma, und dadurch „cylindromartige" Gebilde entstehen können (Lubarsch), ebenso auch in Adenomen. Dies veranlaßte Lubarsch, der selbst ein „cylindromartiges" Carcinom beschrieb, dafür zu stimmen, daß man den in der Tat wenig glücklichen Ausdruck „Cylindrom" überhaupt völlig fallen lasse und dafür lieber die Bezeichnung „Sarkoma usw. mit hyaliner Degeneration" anwenden solle. Andere, z. B. Ziegler, machen den Begriff „Cylindrom" zum Epitheton und sprechen von Carcinoma, Sarkoma, Adenoma usw. cylindromatosum.

Dem gegenüber wendet nun aber Rempis ein, daß eine so ausgedehnte und vorwiegend hyaline Degeneration vor allem auch des Stromas und der darin verlaufenden Gefäße, wie sie notwendig ist, um das Bild des Billrothschen Cylindroms zu erzeugen, in echten, epithelialen Geschwülsten so selten sei, daß man dieselbe in dieser Ausdehnung wohl mit Recht gewöhnlich z. B. gegen die Diagnose Carcinom zu sprechen lassen pflege. „Andererseits", fährt er dann fort, „ist dieses Vorkommnis in gewissen eigenartigen Geschwulstbildungen mesenchymaler Abstammung, nämlich den sogenannten Endotheliomen (Kolaczeks Angiosarkomen) relativ so häufig, daß

diese Geschwülste dadurch geradezu charakterisiert erscheinen. Der Grund hiefür ist nach Borst darin zu suchen, daß eben die von den Endothelien ausgehenden Geschwulstzellen ausgezeichnet sind durch eine auffallende Neigung zu regressiven Metamorphosen aller Art, schleimiger, hyaliner, amyloider Degeneration. Diese Neigung zu den erwähnten regressiven Metamorphosen der glasigen Zylinder, Kolben und Kugeln gerade in den Endotheliomen" erklärt er dann weiter „als eine biologische Eigentümlichkeit der gewucherten Endothelzellen, beruhend auf einer Störung des Säftestromes, die ihrerseits wiederum durch die geschwulstmäßige Entartung der Endothelien bedingt ist:" Hieraus zieht nun Rempis die Schlußfolgerung: „Mit jener Störung des Säftestromes und der damit einhergehenden Alteration der chemischen Zusammensetzung der Gewebe ist also schließlich auch die Cylindrombildung in Zusammenhang zu bringen," und will mit Borst daher nur jene Geschwülste als „Cylindrome im eigentlichen Sinne" aufgefaßt wissen, welche ihrer Histogenese nach endothelialer Natur sind. Auch Volkmann läßt in seiner eingehenden Arbeit über endotheliale Geschwülste die hyaline Degeneration, also auch die des Bindegewebes, welche er mit der hyalinen Gefäßwand-Degeneration identisch erklärt, von der Anwesenheit endothelialer Zellmassen allein bedingt sein.

Fast alle neueren Beobachter, so v. Ohlen, Marchand, Franke, R. Volkmann, M. v. Kryger haben nun bei fast allen typischen

Cylindromen, d. h. jenen, welche den von Billroth beschriebenen morphologisch in jeder Beziehung möglichst gleichkommen, durch ihre Untersuchungen nachgewiesen, daß die Zellen von den Endothelien der Saftkanälchen des Bindegewebes abstammen. Darnach wären also die „Cylindrome" sogenannte interfaszikuläre Endotheliome im Sinne Ackermanns bezw. Lymphangioendotheliome im Sinne Borst, der mit diesem Namen die ja häufig kombinierten Saftspalten- und Lymphgefäß-Endotheliome zusammenfaßt. Nun finden sich aber, wie Rempis selbst zugeben muß, bei diesen Endotheliomen diese hyalinen Bildungen, die doch nach Borst und Volkmann einen integrierenden Bestandteil ihres Wesens bilden müßten, nicht konstant, vielmehr finden sich alle Übergänge von kaum angedeuteter hyaliner Degeneration, bis zu jenem das Bild beherrschenden massenhaft Auftreten hyalin-schleimiger, durchsichtiger Kugeln, Kolben, Zylinder usw. Ja, es finden sich in der Endotheliomliteratur sogar einige Fälle, die gar keine Spur von hyaliner Degeneration, sei es der Geschwulstzellen oder des Stromes, oder der Blutgefäße aufzuweisen haben.

Die Bezeichnung „Cylindrom" für eine Geschwulst ist daher, falls man sie nicht besser fallen lassen will, nur insoferne berechtigt, als man damit lediglich den morphologischen Charakter derselben, d. i. das massenhafte Auftreten hyaliner Gebilde, hervorheben, nicht aber einen selbständigen

Geschwulsttypus kennzeichnen will. Dieses inkonstant und quantitativ so verschiedene Auftreten der hyalinen Gebilde dürfte ferner auch einen gewichtigen Einwand gegen die „Cylindrome im eigentlichen Sinne" Borsts darstellen, denn Borst stützt die gesonderte Stellung, die er in seiner neuen Geschwulstlehre diesen Tumoren (die er von den „Cylindromen im weiteren Sinne" unterschieden wissen will) zuweist, auf die spezifische Eigentümlichkeit der Endothelzellen, ausgedehnte und regelmäßige Degenerationsformen zu bilden (Zinßer). Diese Eigenschaft der Tumorzellen fordert für das „Cylindrom im eigentlichen Sinne" übrigens auch A. Zinßer in seiner Abhandlung über ein zylindröses Peritheliom (Cylindrom) des Ovariums. Er sagt hierüber: „Als Cylindrome im eigentlichen Sinne können aber nur die Tumoren gelten, die die charakteristischen Gebilde in regelmäßiger Anordnung und im ganzen Umfange aufweisen, und hyaline Bildungen dieser Art wird man nicht in beliebigen Tumoren, sondern nur in Endotheliomen vorfinden." Diese letztere Behauptung Zinßers scheint mir, nach dem, was uns die Endotheliomliteratur hierüber mitzuteilen vermag, nicht mehr so absolut festzustehen, und darum kann man, meiner Ansicht nach, die gesonderte Stellung, die Borst den „Cylindromen im eigentlichen Sinne" als einer bestimmten Geschwulstgruppe zuweist, auch nicht so ohne weiteres gelten lassen. Diese „Cylindrome" erfüllen eben einfach nicht die Forderungen, welche Borst und Zinßer zur Charakteristik und Anerkennung

einer solchen Geschwulstgruppe aufgestellt haben, in dem Maße und mit der absoluten Sicherheit und Regelmäßigkeit, die man für eine selbständige Geschwulstgruppe zur Abgrenzung gegenüber den anderen beanspruchen muß.

Aber hat man denn bei Beurteilung der Cylindromfrage sein Augenmerk überhaupt nur darauf zu richten, wie und in welchem Maße die hyaline Degeneration auftritt, oder hat man nicht viel mehr darnach zu fragen, in welchem Verhältnis dieselbe zur Genese dieser Tumoren steht? Und da finden wir nun, daß die hyalinen Gebilde eine ganz untergeordnete, rein zufällige Rolle spielen. Doch gehen wir näher darauf ein. Unter Hyalin im allgemeinen versteht man alle transparenten, strukturlos homogenen Eiweißsubstanzen. Stammt es von den Epithelien als Umwandlung oder Abscheidungsprodukt ab, so wird es „epitheliales Hyalin" (Kolloid), stammt es von dem Bindegewebe ab, so wird es „Hyalin im engeren Sinne" (konjunktivales Hyalin) genannt, wobei vom Bindegewebe hinwiederum die Gefäßwand, die Schlingen der Nieren Glomerulie, das Bindegewebe der Glomeruliekapseln, das Bindegewebe der Schilddrüse (Strumen) und der Lymphdrüsen (chronische Endzündung) besonders für die hyaline Entartung prädisponiert sind (Aschoff). Trifft daher zufällig irgend ein pathologischer Reiz eine der genannten Gewebsarten, Epithel oder Bindegewebe, so kommt es je nach dem Vorhandensein der einen oder anderen, oder beider zugleich zur epithelialen oder konjunktivalen Hyalinentartung

bezw. zum Auftreten beider Formen. Der Grad der Hyalinisierung hängt dabei wiederum ab von dem zufällig anwesenden Viel oder Wenig dieser Gewebsarten bezw. dem zufälligen Vorhandensein größerer oder kleinerer Bezirke besonders prädisponierter Unterarten. Damit haben wir den Beweis, daß die hyaline Entartung in den Tumoren, die ja bekanntlich alle durch pathologische Reizeinwirkung unbekannter Natur auf das Grundgewebe entstehen, rein zufällig bedingt ist, zufällig deshalb, weil sich der den Wucherungsprozeß auslösende Reiz ebensogut auch in einem anderen Gewebe, das nicht oder nur wenig hyalin zu entarten pflegt, hätte festsetzen können. Es dürfte deshalb nicht angängig sein, eine Erscheinung, die allerdings so markant ist, daß sie einem Tumor erst sein Gepräge gibt, die aber rein zufällig vorhanden ist, für diesen Tumor (Endotheliom) allein in Anspruch zu nehmen. Es dürfte ferner noch weniger angehen, auf Grund der zufälligen Anwesenheit dieser Erscheinung einen eigenen Geschwulsttypus „Cylindrom" aufzustellen.

Als Beleg für meine Ausführungen finde ich bei Rempis folgendes: „ . . . Endlich können hier Verwechslungen vorkommen, mit jenen zahlreichen Sarkomen gewöhnlicher Art (Rundzellen-, Spindelzellen-Sarkomen etc.), bei welchen der Wucherungsprozeß bekanntlich an bereits vorhandene oder neugebildete Gefäße sich anschließt und die, zumal bei ziemlichem Gefäßreichtume recht häufig ausgedehnte hyaline Degeneration der Gefäßwände aufweisen können, wodurch dann

wieder cylindromähnliche Gebilde entstehen.“ Auch Borst gibt zu: „Mikroskopisch sind solche hyaline Sarkome zum Teil deutlich gallertige, durchscheinende, allerdings sehr gefäßreiche Geschwülste; da man auch mikroskopisch die entarteten Gefäße als hyaline, verzweigte Cylinder findet, so sind die gröberen Merkmale des „Cylindroms“ gegeben,“ gebraucht dann aber, um jene eigentlichen „Cylindrome“ d. h. diejenigen endothelialer Natur unterscheiden zu können, die Einschränkung: „Jedoch ist zu bemerken, daß in wirklichen Sarkomen die beschriebene hyaline Entartung kaum jemals so reichlich verbreitet ist, daß man nicht an vielen, insbesondere jüngeren Stellen, der betr. Geschwülste das reine Sarkomgewebe träfe, das, durch keine sekundären Metamorphosen kompliziert, die Einreihung der hyalinen Geschwulst in die Klasse der einfachen, echten Sarkome ohne weiteres rechtfertigt.“ Daß diese Einschränkung wenig stichhaltig ist, dürfte aus dem bisher Gesagten hervorgehen und wird überdies noch bewiesen durch folgende Gegenäußerung von Rempis: „Dem gegenüber läßt sich nun zwar sagen, daß auch endotheliale „Cylindrome“ nicht immer an allen Stellen ein gleichartiges Bild darbieten, aber jedenfalls geht aus den bisher dargelegten Anschauungen hervor, daß man hinter einem cylindromartigen Bau einer Geschwulst überhaupt im allgemeinen, d. h. in den weitaus meisten Fällen eine mesenchymale Abstammung zu suchen haben dürfte.“ Damit gesteht Rempis also auch anderen Tumoren die Eigenschaft, „cylindromartiger“ Bildungen zu, will

sie aber allerdings hauptsächlich auf die Sarkome beschränkt wissen. Auch Ribbert gibt die hyaline Degeneration von Gefäßen in Sarkomen und Endotheliomen der Dura (ausschließlich) sowie das Auftreten von cylindromartiger Struktur in Carcinomen (Fall Lubarsch) zu. Bezüglich seines Tumors sagt Zinßer in der schon erwähnten Abhandlung: „Bezeichnet man den Tumor als „Cylindrom", so operiert man auch hier mit einem viel umstrittenen Begriff. Billroth hat diesen Namen geschaffen und damit eine Geschwulst aus der Orbitalgegend zu charakterisieren versucht zu jener Zeit, als die Klassifizierung der Neoplasmen noch nach fast ausschließlich morphologischen Gesichtspunkten erfolgte. . . . . In der Tat bedeutet ja der Ausdruck zylindrös nur einen reinen morphologischen Begriff, der zunächst keinerlei Rückschluß auf die Histogenese einer Geschwulst zuläßt. In dieser Beziehung steht der Ausdruck „Cylindrom" auf einer Stufe mit den ja auch nur grob morphologischen Bezeichnungen: „Polyp, Parpillon, Psammon", bei welchen eine Besonderheit der äußeren Erscheinungsweise Veranlassung zur Namensbildung gegeben hat." „Der Umstand, daß die charakteristischen, glashellen Gebilde", führt er an einer anderen Stelle der gleichen Arbeit aus, „sich als sekundäre Natur erwiesen haben und somit die Möglichkeit ihres Vorkommens in den verschiedensten Tumoren gegeben war, ließ den Ausdruck „Cylindrom" in Mißkredit geraten, als für die onkologische Forschung mehr und mehr das histogenetische Prinzip maßgebend wurde. Man

verwies die alte Bezeichnung als Nebenbefund in das Epitheton „cylindromatosum", Ribbert verwirrt sie in seiner pathologischen Histologie vollkommen: „Das Cylindrom ist keine einheitliche Neubildung. Sarkome, Carcinome, Endotheliome können die hyalinen Gebilde aufweisen." In seiner neuen Geschwulstlehre hingegen erkennt er das „Cylindrom" als eine „wohl charakterisierte Geschwulst" wieder an. Der ersten Auffassung tritt Tizzoni bei in einer Abhandlung in einem Fall von „Cylindrom" mit Hyalinkügelchen," daß nämlich die histologische Form nicht genügt, um den Typus der Elemente, welche diese Neoplasmen zusammensetzen, zu bestimmen, namentlich dann nicht, wenn sie in einem Stadium vorgeschrittener Entwicklung zur Beobachtung gelangen. Entscheidend sind die Gewebsteile, von welchen die Neubildungen ausgehen."

Ist daher das „Cylindrom" wirklich eine selbständige Geschwulstart, so muß es notwendig auch durch die Histogenese seiner Zellen aus den übrigen Neoplasmen herausgehoben werden. Und da bietet sich uns nun ein sehr merkwürdiges Bild dar; während nämlich vor Aufstellung des histogenetischen Prinzips durch Thiersch und Waldeyer das Billrothsche „Cylindrom" widerspruchslos als selbständiger Geschwulsttyp anerkannt wurde, begannen mit dem Augenblicke der histogenetischen Bewertung der Neubildungen die Meinungen über die Richtigkeit dieser Auffassung weit auseinander zu gehen. Der Name „Cylindrom" wurde kaum mehr, wenigstens nicht mehr als Hauptbenennung gebraucht. Die meisten Au-

toren zählten von da ab ihre Fälle zu den Sarkomen, andere hinwiderum rechneten sie zu den Carcinomen, wobei manche der letzteren die Geschwulstzellen von den Elementen der Bindegewebssaftkanälchen (Tommasi) und der Lymphgefäße (Köster) ableiteten. Die Hauptschwierigkeit lag eben darin, daß die Zellen oft sehr epithelähnlich aussahen, so daß z. B. Sattler, der alle diese cylindromartigen Geschwülste als zusammengehörig betrachtete und ihre Zellen meist aus den Elementen der Bindegewebssaftkanälchen ableitete, die Bezeichnung „Carcinoma sarkomatodes" vorschlug. Ebenso faßte sie Kolaczek zusammen als zu der von ihm aufgestellten Gruppe der Angiosarkome gehörig, während sie Borst und mit ihm Rempis als Tumoren von rein endothelialem Charakter auffassen. Aber auch diese letztere Anschauung vermag nicht, uns einen Ausweg zu zeigen, aus dem Dilemma: Sind die „Cylindrome" Carcinome oder Sarkome?" Denn das Gebiet der endothelialen Geschwülste überhaupt ist ja bis heute ein noch viel umstrittenes. Es ist dies insoferne nicht zu verwundern, als sich in der großen Zahl von Beobachtungen und Untersuchungen über das morphologische, entwicklungsgeschichtliche und pathologische Verhalten der sog. Endothelien eine wahre „Zwitternatur" (Borst) derselben herausgestellt hat, und es werden die endothelialen Neubildungen bald zu den Sarkomen, (Angiosarkome Kolaczeks), bald zu den Krebsen (Endothelkrebs Wagners) gezählt, wozu unter Umständen sowohl ihr morphologisches wie klinisches Verhalten veranlassen kann. (Rempis.)

Mit anderen Worten, der Ausdruck „Cylindrom" wird wieder zum Epitheton degradiert: Carcinoma, Sarkoma usw. cylindromatosum.

Zur genaueren Beleuchtung der ganzen Frage sei es mir gestattet, etwas näher auf die Natur der Endothelzellen einzugehen. Rempis erkennt in seiner bereits citierten Arbeit über die Cylindromfrage als leitenden Gesichtspunkt die vorwiegende Verwandtschaft der sogenannten Endothelien mit dem Bindegewebe an, und zwar bestimmt ihn hierzu: „Einmal lassen die meisten bedeutenden Autoren sowohl Bindegewebe als auch Blut- und Lymphgefäße vom Mesenchym abstammen und es handelt sich ja für uns zunächst um die Endothelien der Blut- und Lymphgefässe und der Bindegewebssaftspalten, während es von den Endothelien der serösen Häute noch zweifelhaft ist, ob aus ihnen überhaupt echte Geschwülste hervorgehen. Es ist hier zu erinnern an den Zusammenhang der basalen Flächen der Endothelien mit der fibrillären Substanz des Bindegewebes, an das Verhalten der Endothelien im Granulationsgewebe (Endothelsprossen), an ihre Fähigkeit, Interzellular-Substanz zu bilden, Fibroblasten zu liefern, welche ihrerseits wieder sich zu Deckzellen verwandeln können, bei Geschwulstbildung an den Übergang in das angrenzende Bindegewebe, an den Zusammenhang mit demselben, im Gegensatze zum Verhalten gewucherter echter Endothelien. Diese Endothelien sind nach Borst „besonders modifizierte Bindegewebszellen infolge ihrer Lage am Ufer plasmatischer Ströme". Nach seiner Ansicht dürfte daher die ebenfalls viel angefochtene

Bezeichnung Endotheliom vor allem auch dazu dienen, die so bezeichnete Geschwulstgruppe mehr gegen die durch ihre Abstammung und freiere Proliferationsfähigkeit ganz anders gearteten, echten epithelialen Geschwülste hin abzugrenzen, als z. B. gegen die Sarkome, von welchen sie vielmehr eine Unterabteilung bildeten.

Über das Verhalten der Endotheliome, im Hinblick auf die „Cylindrome" gegenüber den Adenomen und Krebsen äußert sich Rempis dahin, daß es hauptsächlich morphologische Eigenschaften seien, welche die Endotheliome wieder mehr den Adenomen und Carcinomen nähern: „Einmal die Fähigkeit, mit der Geschwulstbildung, welche sich vielfach an Blut- und Lymphgefäße anlehnt, in kubische bis zylindrische, recht epithelähnliche Zellformen überzugehen, wobei gerade infolge jener Anordnung drüsenähnliche Bilder entstehen können (Kolaczek) durch die ring- oder mantelförmige Anordnung der Zellhaufen um ein präexistierendes Lumen herum (Blut- oder Lymphgefäßlumen mit oder ohne Inhalt), aber auch dadurch, daß in soliden Parenchym-Körpern eben infolge der charakteristischen Neigung der Zellen zu hyalinschleimiger Degeneration oder Secretion im mikroskopischem Bilde Drüsenlumina vorgetäuscht werden können. Ferner wird das Auftreten von cellulären Schichtungskugeln beobachtet und zwar besonders in den sogenannten Lymphangioendotheliomen (Borst), welche so gewissermaßen eine Injection von Lymphspalten darstellen und infolge der netzartigen Anordnung der Zellstränge auf Durchschnitten recht cancroidähn-

liche Bilder erzeugen können." Im Anschluß hieran räumt Rempis dann selbst ein, daß die Unterscheidung dieser Geschwülste von den Adenomen und Krebsen „in der Tat recht schwer sein kann", während er die Abgrenzung gegen die Sarkome von geringerer prinzipieller Bedeutung hält, zumal hier nach seiner Ansicht sicher Mischformen vorkommen. Anderseits bietet ihm aber z. B. gerade das partienweise Auftreten von Mischformen oder sarkomartiger Wucherung gleichzeitig mit und übergehend in Partien adenom- oder krebsähnlichen Baues eine sichere Handhabe zur Entscheidung über die endotheliale Natur der Geschwulst. Für zweifelhaftere Fälle als die hier angeführten will Rempis dann noch folgende Momente gelten lassen: „Es ist dies einmal der innige Zusammenhang der Zellen mit dem Bindegewebe beim Endotheliom, die festere Verbindung derselben unter sich mit dem Stroma, was sich nebenbei auch in einer geringeren Alkoholschrumpfung des Alveoleninhaltes im mikroskopischen Präparate zeigen kann, ein nach Borst in vielen Fällen sehr brauchbares Zeichen neben einem anderen, das gegeben ist in der Möglichkeit, bei echten Carcinomen die Alveolen anzupinseln oder auszuschütteln. Ferner das besonders auch von Borst nachgewiesene Auslaufen der Zellstränge in charakteristische sich verjüngende Endothelsprossen, welche sich mit Vorliebe an benachbarte Bindegewebszüge anzuschmiegen pflegen, das Fehlen von Keratohyalinbildung, Ernstscher Protoplasmafaserung in Schichtungskugeln, das Fehlen von Interzellularbrücken, der Unterschied in der Mi-

tose von Epithel und Endothelzellen; die Neigung der jüngsten Ausläufer der Zellstränge, in röhrenförmige Gebilde auszuwachsen; eine von Volkmann u. a. beobachtete gewisse phagocytäre Wirkung der Geschwulstzellen, wodurch sich diese z. B. an der Resorption ergossenen Blutes beteiligen können. Endlich können wir noch anführen, eben jene auffallende Neigung zu regressiven Methamorphosen aller Art, schleimiger, hyaliner, amyloider, glykogener Degeneration usw."

Dieser mesenchymalen Auffassung entgegengesetzt ist diejenige Ribberts in seiner neuen Geschwulstlehre: „Die typischen, im engeren Sinne so zu nennenden „Cylindrome" besitzen eine andere Bedeutung. Sie haben bisher meist bei den Endotheliomen Unterkunft gefunden, sind aber unzweifelhaft epithelialer Natur."

Damit kommen wir zu den für die epitheliale Genese der Endothelien sprechenden Momenten, die nicht minder schwerwiegend sein dürften. Schon Bemerkungen, wie „epithelähnliche Zellen, „cancroidähnliche" Bilder, „krebsähnlicher" Bau erwecken immer den leisen Verdacht, ob es sich nicht tatsächlich um „echte" Epithelzellen, „echte" Cancroidbilder, „echten" Krebsbau handelt. Denn schon die Beantwortung der einfachen Frage: „Was ist der durchgreifende Unterschied zwischen Endothel und Epithel?" bereitet Schwierigkeiten. „Man ist nicht imstande," bekennt Herz in seiner Arbeit über ein Endothelioma lymphaticum ovarii, „eine präzise Definition beider Gewebsarten zu geben, und das muß umsomehr erstaunen, als

man doch auf Grund einer Trennung beider eine Sonderung von Geschwülsten vorgenommen hat. Es ist nicht einmal klar, was zum Endothel zu rechnen ist und was nicht. Nach allgemeiner Anschauung fallen unter den Begriff Endothel auf jeden Fall die Auskleidungszellen der (Bindegewebs-) Saftspalten, Lymph- und Blutgefäße. Angreifbar scheint schon die Auffassung, daß die Wandzellen der serösen Häute zum Endothel gehören. Diese Leibeshöhlen gehören allerdings zum Lymphsystem, aber bei der Nachforschung nach ihrer embryologischen Verwandtschaft ergibt sich bezüglich der Abstammung ihrer Endothelzellen eine wesentliche Verschiedenheit."

Woher stammen nun die Endothelien der Blut- und Lymphräume? Nach der Anschauung von Ziegler entstehen sie aus Mesenchymzellen, die aus dem Verbande der Keimblätter ausgeschiedene Wanderzellen darstellen. Nach einer zweiten Anschauung höhlen sich aneinandergelegte Mesenchymzellen aus. Beide betonen einen genetischen Zusammenhang zwischen den Bindesubstanzen und dem Endothel und dem Blute; das hieße also, die endothelialen Geschwülste seien embryologisch zu den Sarkomen zu rechnen. Eine dritte Gruppe von Autoren vertritt einen getrennten Ursprung einerseits der Bindesubstanzen, andererseits des Gefäßendothels und Blutes und läßt erstere durch Auswanderung von Zellen aus dem mittleren Keimblatte sich anlegen, während das Gefäßendothel aus den Zellen des Darmdrüsenblattes hervorgeht. Demnach wäre das Gefäßendothel entodermalen Ursprungs und em-

bryologisch verwandt mit den Wandzellen der serösen Häute.

Volkmann indes betont, daß es wenig Wert habe, auf die erste Anlage der Keimblätter zurückzugreifen und Herz stimmt ihm bei, indem er darauf aufmerksam macht, daß unsere Tumoren aus fertig differenzierten Zellen hervorgehen, welchen die Entwicklungsfähigkeit embryonaler Zellen abhanden gekommen ist. „Und nichts hindert uns anzunehmen", fährt er fort, „daß das Epithel sich in Sonderarten geschieden hat, daß sowohl Endothel wie Epithel ihre besonderen Entwicklungswege gegangen sind, die gemeinsam beginnend, im Verlaufe des Weiterschreitens sich voneinander entfernen." Volkmann behauptet nun weiter, im extrauterinen Leben gibt es keinen Uebergang mehr vom Endothel zum Epithel, während er bald darauf selbst zugibt, daß häufig anschwellende Endothelien kubische und zylindrische Gestalt annehmen, so daß sie Epithelien zum Verwechseln ähnlich sehen. Herz meint hierzu: „Man kann wohl zwanglos annehmen, daß es sich nur um eine morphologische Gestaltsveränderung handle, während der differenzierte Charakter des Endothels davon unberührt bleibe, aber es ist eine „Annahme". Also epithelähnliche Zellen, cancroidähnliche Bilder usw. sind wie schon gesagt, immer sehr verdächtig und daher sehr kritisch zu beurteilen. Die Annahme Ribberts: „Die so veränderten Endothelien kehren zu der Form zurück, die sie entwicklungsgeschichtlich besessen haben", hält Herz für zu weitgehend; denn „die Endothel

zellen würden demnach also ihre Charaktereigenschaft länger bewahren als ihre Form und daraus", fährt er dann fort, „ließe sich auch eine Deutung dafür gewinnen, daß hie und da (Rosinsky, Volkmann) endotheliale Proliferationen in schleimig erweichtem oder degeneriertem aber anscheinend reinem Bindegewebe beobachtet wurden, eine Tatsache, die Rosinsky zu der wohl irrigen Meinung veranlaßte, einen direkten Übergang der Neoplasmazellen aus den Bindegewebszellen anzunehmen, während Volkmann die hier auftretende Neubildung teils auf eine Wucherung der platten Epithelien der Saftspalten, teils auf eine solche der Myxomzellen zurückführt." „Es dürfte sich hier", meint Herz, „nur um Proliferation der ursprünglichen Endothelzellen handeln, die bei der Degeneration ihrer Umgebung ihre Gestalt verändert haben. Und so wäre", folgert er daraus, „der Übergang des Endothels zum Bindegewebe mindestens ebenso unbewiesen, wie der des Endothels zum Epithel". Man ist seiner Ansicht nach also nicht berechtigt, gestützt auf Veränderungen im extrauterinen Leben, eine genetische Verwandschaft zwischen Endothel und Bindegewebe anzunehmen. Er hält es vielmehr für angebracht, strenge zu unterscheiden, zwischen Bindegewebe und Epithel, einem Epithel, das sich in versch. Arten u. a. in Endothel scheidet. Erinnern wir uns an Rempis, so finden wir in seiner Arbeit gerade das Gegenteil, den Übergang zum Bindegewebe, als Charakteristikum des Endothels hervorgehoben.

Pick nun hat die Trennung des Epithels und Endothels für konventionell erklärt, nachdem die essentielle Scheidung aus entwicklungsgeschichtlichen Gründen durch die neuere Forschung den Todesstoß erhalten habe. Dabei bestreitet er der Nomenklatur „Endotheliom" jede tatsächliche Begründung und reklamiert diese Tumoren als wahre Carcinome. Nicht soweit geht Herz, der die Auffassung, die Endotheliome seien Carcinome, zwar für berechtigt hält, den Begriff Endotheliom aber gleichwohl als zurecht bestehend anerkennt. Pick stellt sich bei seiner Behauptung auf den morphologischen Standpunkt, den auch Hansemann teilt, wenn er eine Erteilung der Endotheliome vorschlägt, die diesen Namen vollständig über Bord wirft. Er klassifiziert dort:

1. Sarkoma endotheliale,
2. Carcinoma endotheliale.
3. Carcinome sarkomatodes endotheliale.
4. Adenoma endotheliale.
5. Endotheliale Tumoren mit spezifischer Entwicklung des Stromas:
   a) Cylindrom.
   b) Myom.
   c) Chondrom.
   d) Skirrhus.
   e) Mischformen zwischen Sarkom und Carcinom.

Wir stoßen hier also wieder auf das „Cylindrom", als auf eine den übrigen Tumoren gegenübergestellte selbständige Geschwulstart. Aber diese Ein-

teilung ist, wie ausdrücklich von Herz betont wird, eine rein morphologische. Er sagt hierüber: „Diese Einteilung erscheint aber etwas reichlich weitschweifig, sie gibt kein deutliches Bild von dem, was der Tumor darstellt — und vor allem — und das ist das Hauptbedenken gegen diese Disposition — erkennt sie eine selbständige Art der Endotheliome nicht an, sie nimmt einer wohl charakterisierten Geschwulstgruppe eine ihr zukommende eigene Benennung." Pick scheint übrigens selbst seine Ansicht darüber geändert zu haben, denn später stellt er einer Nomenklatur, die ein „Endotheliom" als Geschwulstnamen annimmt, kein Bedenken gegenüber. Damit läßt er wohl seine früher vorgeschlagene Einteilung fallen, die in der Literatur von kaum einer Seite angenommen worden ist. Einen größeren Anklang fand die Klassifizierung dieser Endotheliome, die Amann jr. nach histogenetischem Prinzip proponierte. Er teilte dort ein:

1. Perithelioma.
2. Endothelioma. (intra-)vasculare
3. Endothelioma lymphaticum und als Unart evtl. ein End. perivaskulare.

Wir sehen also, sobald die Histogenese zur Einteilung der Geschwülste herangezogen wird, verschwindet das Cylindrom aus der Nomenklatur und die Histogenese ist doch der einzig wahre Führer durch all die verschiedenen Geschwulstarten.

Nach dem bisher über die Endothelien und die von ihnen ausgehenden Geschwülte Gesagten

stehen wir jetzt also vor der Frage: Sind die Endotheliome als selbständige Geschwulstformen aufzustellen, oder sind sie den alten Rubriken der Carcinome oder Sarkome einzureihen?

Hansemanns Stellung zu dieser Frage ist nicht ganz klar. Früher verwarf er die Endotheliome, um sie dann später wieder gelten zu lassen. Pick verlangt, sie den Carcinomen einzureihen. Amann äußert sich in dieser Frage nicht weiter, aber er veröffentlicht seine zitierte Arbeit unter dem Titel: „Ovarialsarkom", ebenso Langer. Auch Volkmann scheint die Zugehörigkeit zu den Sarkomen anzunehmen. Eine eingehende Darlegung der Gründe, die diese Autoren zu dieser Stellungnahme veranlaßt haben, vermißt man leider. Herz nimmt an: „Von vorneherein hielt man an einer genetischen Verwandtschaft des Bindegewebes und Endothels fest und da man in den Sarkomen Geschwülste der Bindesubstanzen sieht, schlug man logischer Weise auch die Endotheliome zu den desmoiden Tumoren." Dazu scheinen noch einige pathologische anatomische Momente zu kommen; Volkmann und Rosinsky wollten den direkten Übergang von Endotheliomzellen aus Bindegewebe beobachtet haben; Amann konstatierte ein festeres Anhaften der Neoplasmazellen an das bindegewebige Stroma bei mechanischer Zerstörung als es bei Carcinomen der Fall ist. Herz nimmt hierzu folgende Stellung ein: „Bei den Beobachtungen Rosinskys und Volkmanns muß es doch zweifelhaft bleiben, ob man hier aus dem Nebeneinander auf ein Aufeinander schließen darf —

namentlich in schleimig erweichtem oder degeneriertem Bindegewebe. Amanns Beobachtungen finden sich nicht in allen Fällen. In unserem Falle, einem unzweifelhaften Endotheliom läßt sich nirgends ein Übergang der Neubildungszellen aus dem bindegewebigen Stroma nachweisen. Wohl sah man indes Bilder, die zu einer solchen Annahme nur zu leicht hätten verführen können, da das Bindegewebe allmählich in die Geschwulstform überzugehen schien. Bei genauester Untersuchung ließ sich aber jedes Mal feststellen, daß diese Bilder nur einen Schein darstellten, in dem die wachsenden Zellen das Stroma langsam zwischen sich erdrückten. Mit Stratz in diesen Endotheliomen ein Vorstadium der Sarkome zu sehen, ist wohl nicht angängig. Ein Beweis für diese Vermutung ist nicht beigebracht. Vielmehr drängt alles darauf hin, in diesen Geschwülsten mit ihren massenhaften Degenerationsformen des Parenchyms und Stromas ausgebildete Tumorformen zu sehen. Würde man nach rein hitogenetischem Prinzipe Carcinome und Sarkome unterscheiden, hätte man eigentlich keinen Grund in den Endotheliomen ferner Sarkome zu sehen." Bezüglich seines Falles sagt Herz: „Unser Tumor genügt dadurch, daß Parenchym und Stroma eine deutliche Trennung zeigen, daß seine Zellen keine Interzellularsubstanz besitzen, den Forderungen, die Hansemann auf morphologischer Grundlage für Carcinome aufstellt. Es wäre also ein Carcinom. Von anderer Seite (Schmaus) wird dagegen betont, daß sich auch zwischen den einzelnen, epithelialen Zellen mehr oder weniger

Interzellularsubstanz bildet, oder die Zellen Ausläufer aufweisen, durch die sie mit dem bindegewebigen Stroma oder unter sich zusammenhängen. Das wären freilich Erscheinungen, die sich bei echten Carcinomen nicht vorfinden." Herz kommt damit zu dem Schlusse: „Die endgültige Entscheidung der Frage nach der Zugehörigkeit der Endotheliome muß der Zukunft überlassen werden, bei den sich widersprechenden Befundangaben erscheint die Sache nicht genügend erklärt, die Frage ist noch nicht spruchreif."

Ist nun der Begriff „Endotheliom" überhaupt noch aufrecht zu erhalten, d. h. bieten die Endotheliome etwas Spezifisches, Charakteristisches, etwas, das berechtigt, sie gesondert als Unterabteilung einer Geschwulstgruppe zusammenzufassen? Ja, denn sie weisen nach den sorgfältigen Untersuchungen von Volkmann, Amann, Rosinsky, Langer, v. Rosthorn, Pick, Herz, Borst, Rempis u. a. so charakteristische Zellformen auf, daß sie sich dadurch von jeder anderen Geschwulstart unterscheiden. In keiner anderen Geschwulst finden wir dieselben wieder vertreten, im Gegensatz zu den für das sogenannte „Cylindrom" so charakteristischen hyalinen Bildungen, die sich, wie schon erläutert, häufig und in ausgedehntem Maße auch in vielen anderen Geschwülsten vorfinden. Dies dürfte meiner Ansicht nach so recht illustrieren einerseits die Berechtigung des Begriffes „Endotheliom", anderseits die Unhaltbarkeit des Begriffes „Cylindrom". Hansemann nun läßt den Begriff „Endotheliom" zwar gelten, sagt aber

zugleich, daß das, was man als „Endotheliom" bezeichnet, überhaupt nicht einheitlich zu definieren, sondern so verschiedenartig sei, daß man eine ganze Reihe morphologischer Gruppen aufstellen müsse. Kolaczek erkannte den Begriff „Endotheliom" überhaupt nicht an, sondern faßt die unter diesen Begriff fallenden Geschwülste mit noch manchen anderen Arten unter der Bezeichnung Angiosarkom zusammen, worunter er alle Geschwülste verstand, als deren Matrix sich Gefäße überhaupt nachweisen lassen, sowohl Blut- als Lymphgefäße.

Es sind ihm aber für diese Bezeichnung als einen zu dehnbaren Begriff viele Gegner erstanden und aus den neueren Arbeiten, insbesondere der Volkmanns, geht hervor, daß gerade in den wenigsten endothelilalen Neubildungen die Blutgefäße selbst oder deren Endothelien die Matrix bilden. Es kommen hier in Betracht:

1. die äußerst seltenen Fälle von Haemangioendothelioma intravaskulare, (Borst), wie sie z. B. von Borrmann, Colmers, Nauwerk (n. Ribbert) beobachtet wurden,
2. das Haemangioendothelioma perivaskulare (Borst) oder das sogenannte Peritheliom.

Außer dem sogenannten typischen „Cylindrom" können wir also nach Borst noch an zwei seltenere Formen von Cylindrombildungen in endothelialen Geschwülsten denken: Werden die Blutgefäße in einem intravaskulären Blutgefäß

endotheliom hyalin, so müssen zylindrische Gebilde entstehen, die eine hyaline Mantelzone und einen zentralen Zellstrang aufweisen, während unter denselben Verhältnissen in einem Peritheliom ein hyaliner Achsenstrang entsteht, der oft noch die erhaltenen oder verkümmerten Gefäßlumina enthält, von einem zelligen Mantel umkleidet. Dem Vorkommen und der Existenzberechtigung dieser Geschwulstformen steht Rempis sehr skeptisch gegenüber. Bezüglich ihres Vorkommens ist er der Ansicht, daß die erstere Form wohl am allerseltensten auftritt, während die letztere, das hyaline Peritheliom, wenn man für die Definition nur die mantelförmige Zellwucherung um Blutgefäße herum ins Auge faßt, der Häufigkeit nach an erster Stelle stehen müßte. Doch könnten hier, meint er weiterhin, die verschiedensten Täuschungen und Deutungen vorkommen. Denn es dürfte sich bei manchen dieser Geschwülste um die perivaskulären Lymphräume handeln, welche entweder von endothelialen Geschwulstmassen gleichsam injiziert oder an der Zellwucherung mit ihren eigenen Endothelien beteiligt sein können. Damit gehörten dann die Geschwülste streng genommen zu den typischen Cylindromen Borsts, den hyalinen Lymphangioendotheliomen. „Es muß ungefähr dasselbe Bild herauskommen", sagt diesbezüglich Borst, „ob in einem Lymphangioendotheliom oder in einem Peritheliom die Blutgefäße hyalin entarten; es entstehen nämlich beidemale hyaline Achsenstränge mit peripher angelagerten Zellmänteln". Volkmann machte hinsichtlich der Beziehungen

der Blutgefäße überhaupt zu den Zellmassen endothelialer Geschwülste mit Billroth und Sattler besonders auch darauf aufmerksam, daß oft eine Gefäßneubildung in die wuchernden Zellmassen hinein stattfindet, wobei die zunächst im Stroma verlaufenden Gefäße immer mehr frei von begleitenden (adventitialem) Bindegewebe werden, wodurch dann wieder Bilder entstehen können, die eine „genetische" Beziehung zu den Blutgefäßen vortäuschen. Gerade hierbei wird nun öfters beobachtet, daß diese einwuchernden Gefäße offenbar unter jenem Einflusse der Parenchymzellen alsbald hyalin zu degenerieren pflegen.

Was nun die Perithelien speziell betrifft, so nimmt ihnen gegenüber Rempis eine Mittelstellung ein. Er verwirft sie nicht vollkommen, hält andererseits aber auch ihre Existens nicht für so absolut sicher, wie z. B. Nowakowski, unter Hinweis darauf, daß dieselben von manchen als Endothelien, von anderen hinwiderum als hiervon zu unterscheidende Elemente aufgefaßt werden. Er sagt daher bezüglich der Herkunft des Perithelioms auch nur, es solle von den die Blutgefäße umgebenden Perithelien abstammen, die jedoch bis jetzt nur an wenigen Orten des Körpers nachgewiesen seien (Hirnhäute, Speicheldrüse, Carotiden, Steißdrüsen, Zirbeldrüsen, Hoden), ohne dazu weiter irgendwelche Stellung zu nehmen. Auch Herz steht den Perithelien verneinend gegenüber. Nach seiner Ansicht sind dieselben weiter nichts als eine Auskleidung von Lymphräumen, die die Gefäße umspinnen. Die Kapillaren sollen solcher Enthüllung entbehren. Er

hält deshalb die Aufstellung einer eigenen Art der Peritheliome für unnötig gegenüber dem Begriffe des Endothelioma lymphaticum und reiht sie der von Amann selbst gegebenen Unterabteilung des Endothelioma perivaskulare ein. Am Schlusse seiner Ausführungen über das Perithelioma betont er dann nochmals ausführlich: „Man tut also wohl gut, das Peritheliom als eigene Geschwulstform fallen zu lassen, denn um zu wiederholen, das Peritheliom ist eine Austapezierung von Lymphräumen und ordnet sich dem allgemeinen Begriffe der Lymphendothelien zwanglos unter." Größter Gegner des Perithelioms ist aber Ribbert, der kaum einen einwandfreien Fall davon anerkennen will, wobei er die von Marchand und Paltauf als Grundtypen aufgestellten Peritheliome der Carotisdrüsen als lokale Bildungen eigener Art betrachtet wissen will, die sich nicht mit ähnlichen Erscheinungen an den Blutgefäßen des Körpers vergleichen lassen. Er macht darauf aufmerksam, daß die Anlagerung von Tumorzellen an Gefäße keinen Schluß auf die peritheliale Natur derselben zuläßt. Wenn er auch das Vorhandensein von Peritheliomen nicht verneint, so genügen seiner Ansicht nach die bisher als Peritheliome bezeichneten Neoplasmen den für diese Geschwulstart als erforderlich hingestellten Merkmalen nicht. Den gleichen Standpunkt vertreten Roussy und Ameuille in ihrer 1911 erschienenen Arbeit „le Périthéliom". In derselben wird die Bezeichnung Peritheliom als nicht zutreffend hingestellt, indem darauf aufmerksam gemacht wird, daß die unter obigem Namen ange-

führten Neoplasmen unter die schon bestehenden Geschwulstgruppen einzureihen seien. Eine neue Unterordnung unter dem Namen Peritheliom zu schaffen, sei insoferne nicht angängig, als man bisher ein Perithel, von dem diese Neoplasmen abzuleiten wären, nicht in dem Maße habe ausfindig machen können, wie der Name Peritheliom in der Literatur gebraucht oder nach ihrer Ansicht mißbraucht wurde.

Indessen hat das Perithel auch eifrige Verteidiger gefunden. Unter diesen steht an erster Stelle Eberth, der den Namen Perithel in die Anatomie eingeführt hat und dasselbe folgendermaßen schildert: „Die Hirn- und Rückenmarkgefäße sind mit Ausnahme der feinsten Kapillaren von einem äußeren Epithel überzogen, für das sich wohl am besten die Bezeichnung Perithel eignen dürfte." Nowakowsk, definiert das Perithel so: „Das Perithel ist ein dem Endothel gleich zu stellender, besonders modifizierter Bindegewebsbestandteil des Körpers." Was die Natur der Perithelien anbelangt, so sagt hierüber Nowakowski im Anschluß an die Beschreibung eines Perithelioms der Steißbeingegend durch v. Hleb-Koszanska: „Darin wird eben die rätselhafte Zwitternatur dieser Zellen manifest, einerseits werden von ihnen wahren Epithelien zu vergleichende Membranen gebildet (wie an den Hirngefäßen), andererseits treten sie der Bindesubstanz so nahe, daß sie sich von letzterer nicht nur schwer abgrenzen lassen, sondern in innigste Verbindung mit jener einzugehen scheinen." Auch die Herkunft der Perithelien ist noch viel um-

stritten und zwar stehen sich hier nach Nowakowski zwei Richtungen gegenüber. Die eine mit Eberth an der Spitze, betrachtet den zelligen Gefäßüberzug als ein wahres Gefäßepithel „Perithel", die andere mit His, Golgi, Axel, Key, Retzius, Riedel an der Spitze, betrachten ihn als eine besondere zirkumvaskuläre Lymphscheide „subendothelialer Zellen", d. h. als eine den von diesen und einigen anderen Autoren beschrieben, perivaskulären Lymphraum auskleidende Endothelschicht. Embryogenetisch leiten sie dieselbe wie die Gefäßendothelien im allgemeinen mit Eberth und Volkmann von den Gefäßbildungszellen ab. Auch Borst bezeichnet die Perithelien als Belegzellen der Außenseite der Blutgefäße, die besonders charakterisiert und den Endothelzellen anatomisch und funktionell wahrscheinlich gleichwertig sind. Arnold nimmt, wie Kolaczek berichtet, gewissermaßen zwischen diesen beiden Richtungen die Mitte ein, indem er die peritheliale Zellmembran als eine eigenartige Begrenzung des anliegenden Bindegewebes gegen den Endothelschlauch des Gefäßes auffaßt. Waldeyer weicht in seiner Auffassung der Perithelzellen ab, indem er dieselben als äußerste entschieden den Zellen der Bindesubstanz angehörende Adventitialzellen definiert. Auch Kaufmann hält die Perithelien für Zellen der Adventitia capillaris, welche der Adventitia mancher Blutgefäße aufliegen und meint, der Begriff „Perithel" werde sehr verschieden weit aufgefaßt: „Teils wird er auf Zellen perivaskulärer Scheiden beschränkt, die nur an einzelnen

Organen vorkommen, teils auch allgemeiner auf die äußersten platten Adventitiazellen ausgedehnt.“ Zinßer legt sich nach keiner Seite hin fest. Er versteht unter Peritheliom lediglich eine selbständige Geschwulstform, charakterisiert durch ihren Ursprung von der Gefäßperipherie, und begnügt sich damit, festzustellen, daß dabei die einen unter Perithel das Endothel der perivaskulären Lymphräume verstehen, die anderen einen Bestandteil der Gefäßwand selbst.

Wegen ihrer engen Beziehungen zu den Zellen der Bindesubstanzen rechnen nun zahlreiche Autoren die von den Perithelien ausgehenden Neubildungen zu den Sarkomen; so Waldeyer, der den Namen „plexiformes Sarkom“ vorschlug, Pfannenstiel Walter, welche sie „Hämangiosarkome“ nannten; Manasse, Maurer, Arnold, Grompescher, Hansemann, die sie „Angiosarkome“ betiteln, und endlich Kolaczek, der einen perithelialen Tumor der Nase als „Sarkoma perivaskulare“ beschrieb. Hanke schuf den Begriff des „Perithelioma plexiforme“.

Wie bei allen Wucherungsprozessen, so kann es nun auch in diesen Tumoren zum Auftreten hyaliner Degenerationsformen kommen. Hiefür einige Belege: „Mit der Verödung des Gefäßsystems scheint sich der Prozeß abgespielt zu haben und es beginnt in dem Tumor die Periode der regressiven Metamorphose,“ Schmid, Schilderung eines Angiosarkoms der Mamma.

„Allen gemeinsam ist die eminent reichliche Neubildung von Blutgefäßen deren Wandungen . . . wie bei dem letzteren eine schleimige Um-

wandlung erfahren. Der hyalindegenerative Prozeß hat erst eingesetzt, nachdem die Ausbildung zahlreicher Perithelmäntel einen gewissen Grad erreicht hat . . ." Maurer, Beschreibung eines Angiosarkoms mit hyaliner Entartung.

Volkmann, peritheliales Alveolärsarkom der Wange: „ . . . diese bilden einen dicht anliegenden Zellmantel um die Gefäße herum und sind nicht selten von gequollener, hyaliner Beschaffenheit. Auch finden sich hyaline Partien in den größeren Zellhaufen."

Gräfe, Perithelioma ovarii: „An den Gefäßen lagern sich die epitheloiden Zellen entweder direkt um die Lumina oder sind von einer Media umgeben. In letzterer finden sich häufig in hyaliner Degeneration befindliche Stellen."

Der Grad des degenerativen Prozesses hängt auch hier infolge seines hyalinen Charakters ab, von der zufälligen Zusammensetzung der Gewebsschichten, in welchen die Wucherung sich abspielt. Je nach dem Vorhandensein zu hyaliner Entartung neigender oder nicht neigender Gewebe können entweder ganz gewaltige oder auch nur geringe oder gar keine hyalinen Metamorphosen entstehen. Man kann daher nicht auf Grund der „zufälligen" Anwesenheit ausgedehnter Hyalindegeneration die Diagnose auf eine eigene Geschwulstart „Cylindroma" (peritheliale) stellen, wohl aber ist man berechtigt zu sagen, es handle sich um ein sogenanntes Peritheliom mit zylindrösen Bildungen, ein Perithelioma cylindromatosum.

Nach Rempis steht und fällt die „Cylindromfrage“ mit der „Endotheliomfrage“, d. h. speziell mit der Frage nach der endothelialen oder epithelialen Genese einer gewissen Gruppe von Geschwülsten des Kopfes, der außer den sogenannten typischen „Cylindromen“ namentlich auch die mit diesen verwandten sogenannten Mischgeschwülste der Speicheldrüsen und des Gaumens angehören, in welchen ebenfalls hie und da zylindröse Partien vorkommen. Auch klinisch sei diese ganze Gruppe als eine zusammengehörige charakterisiert und zeichnen sich eben durch die schon bei den „Cylindromen“ angeführten Eigenschaften aus. Es handle sich nämlich fast durchwegs um knollige, abgekapselte, meist langsam wachsende, wenigstens anfangs nicht maligne Tumoren, mit deutlich unterscheidbarem Parenchym in Strängen und drüsenähnlichen Formen und bindegewebigem Stroma. Nur finde sich eben bei den sogenannten Mischtumoren neben dem Bindegewebsstroma noch Knochen-, Knorbel- oder Schleimgewebe in den verschiedensten Kombinationen und Mengen vor (dabei könnten durch das Auftreten von hyalinen Schichten um die in einem halbflüssigen, myxomatösen Stroma gelegenen Zellkörper herum solche abenteuerliche Formen „von Cylindrom“ entstehen, wie sie z. B. Tommasi und Friedreich (nach Volkmann) beobachtet hätten, welche in ihren Fällen aus den Zupfpräparaten hyaline Kugeln isolieren konnten, die beim Zerdrücken platzend einen zelligen Inhalt entleert hätten). Auch diese Tumore werden seit der bekannten,

grundlegenden Arbeit von Kaufmann über das Parotissarkom, deren Ergebnis im großen und ganzen durch viele spätere vollkommen bestätigt wurde, von den meisten deutschen Autoren zu den endothelialen Geschwülsten gerechnet. Es wurden hierbei in der überwiegenden Mehrzahl der Fälle die Bindegewebssaftspalten als Ausgangspunkt der Zellwucherung nachgewiesen, sodann auch die Lymphgefäße und nach Volkmann, Eisenmänger, Nasse u. a. handelt es sich auch hier in manchen Fällen um peritheliale Wucherungen (plexiforme Sarkoma Waldeyers). Gegenüber dem gewichtigen Vorwurfe, der hier von gegnerischer Seite gemacht worden ist, daß nämlich diese Resultate eine Ansteckung gesunder Gewebe durch die Geschwulst hätten zur Voraussetzung haben müssen, was ja nach modernen Anschauungen nicht angeht, schließt sich Rempis der von Steinhaus vertretenen Ansicht an: „Im Geschwulstgewebe selbst und nicht in seiner Umgebung sehen wir die Zellwucherung, welche zur Bildung neuer, epitheloider Zellkomplexe führt. Daß die Zellen dieser Komplexe im Beginn identisch mit Endothelzellen sind und sich erst später von diesem Typus entfernen und epithelähnlich werden (was nicht nur bei neoplastischen, sondern auch Entzündungsvorgängen mit den Endothelzellen geschieht), das spricht doch eher zugunsten ihrer endothelialen Natur als zugunsten ihrer epithelialen Abstammung."

Gleichwohl hielten für die ganze Gruppe die französischen Autoren und mit ihnen Langhans, Thoma u. a. und neuerdings Ribbert,

Hinsberg an der epithelialen Genese fest. Ribbert faßte diese Geschwulstgruppe zusammen mit der Bezeichnung: „Fibroepitheliale Tumoren von Speichel-, Schleim- und verwandten Drüsen" und bringt die Genese der sog. typischen Cylindrome eben mit der Nähe solcher Drüsen in Zusammenhang, d. h. mit ihrem besonderen Vorkommen am Kopfe, weitaus am meisten in der Umgegend der Mundhöhle, am Gaumen, am Mundboden, in der Gegend der Speicheldrüsen und in enger räumlicher Beziehung zu ihnen in der Orbita, der Higmorshöhle und in der Nase, seltener an anderen Stellen z. B. in der Haut. Es fragt sich nun, was sich für positive, zwingende Beweise für die epitheliale Natur all dieser Geschwülste anführen lassen. „Der direkte Zusammenhang mit den Drüsen", so sagt Rempis, kann es nicht sein; denn er ist in zahlreichen sorgfältigen Untersuchungen bestimmt ausgeschlossen worden, wenigstens also für die Allgemeinheit der Fälle und in den Fällen Löwenbachs z. B., der an zwei Cylindromen der Submaxillar-Speicheldrüse den Zusammenhang der Geschwulststränge mit normalen Drüsengängen nachzuweisen suchte, bezweifelt Ribbert selbst die Richtigkeit dieser Deutung, indem er diesen Befund dahin erklärt, „daß jene Gänge in entzündeter Umgebung liegen und daß ihr Epithel dadurch Umwandlungen erfährt." Dasselbe beobachtete übrigens auch Volkmann in einem seiner Fälle, wobei er jene Umwandlung als „atypische Epithelwucherung" anspricht.

Erscheinungen an der Speicheldrüse selbst sind es nun, aus welchen Ribbert unter anderem die Epithelnatur der sogenannten typischen Cylindrome erschließen zu können glaubt, und zwar aus der Möglichkeit der experimentellen Erzeugung von cylindromähnlichen Bildungen in diesen Drüsen durch Unterbindung des Ausführungsganges oder durch Transplantation der Drüse oder Erzeugung chronischer Entzündung in derselben. Nach der gegebenen Beschreibung entstehen nun hiebei in den atypisch gewucherten Epithelinseln Hohlraumbildungen unter Sekretausscheidung, auch Cystenbildung. Rempis will diesen Beweis nicht gelten lassen, da es nicht zu den gleichzeitig, vor allem unter Beteiligung des Stromas, entstehenden hyalinen Strängen, Kolben, Kugeln, Zylindern kommt, die in ihrem Innern die der hyalinen Umwandlung am längsten widerstehenden Endothelrohre der Blutgefäße erkennen lassen, wie z. B. in dem typischen „Cylindrom" der Parotis, das von Ohlen beschrieben und abgebildet hat, und nur darin erblickt er einen zwingenden Beweis. Einen solchen Beweis würde Rempis ferner auch darin erblicken, wenn es gelänge, an den Parenchymzellen hierher gehörigen Tumoren die untrüglichen Merkmale des vollkommen ausdifferenzierten Epithels nachzuweisen, nämlich die Bildung von sogenannten Stacheln, von Interzellularrücken. Ribbert nimmt das Vorhandensein solcher Stacheln an, gestützt auf eine Beobachtung Hinsbergs an einem solchen Mischtumor. Steinhaus jedoch, der Hinsberg entgegentrat, anerkannte diesen Tumor nicht als

einwandfrei, insoferne es sich in jenem Falle um ein Carcinom gehandelt haben soll. Rempis zieht daher die Schlußfolgerung, daß ein zwingender, positiver Beweis für die epitheliale Genese sämtlicher sog. typischer Cylindrome, wie es Ribbert haben will, durchaus noch nicht erbracht sei.

Meiner Ansicht nach dürfte aber die Frage nach der endothelialen oder epithelialen Genese der Cylindrome in den Hintergrund treten gegenüber der Frage, ob seit der Möglichkeit, auf experimentellem Wege cylindromatöse Bildungen zu erzeugen, die Sonderstellung dieser Tumoren als eine eigene Geschwulstart überhaupt noch aufrecht erhalten werden könne, denn hierdurch ist der einwandfreie Nachweis erbracht, daß die regelmäßige und ausgedehnte Hyalinentartung, wie sie Borst u. a. für ein typisches Cylindrom fordern und nur diesem zusprechen, nicht bloß auf die Endothelzellen des sogenannten typischen „Cylindroms" allein beschränkt ist, sondern gerade so gut auch in anderen Tumoren auftreten kann, somit nur rein zufälliger Natur ist. Das Vorhandensein noch so ausgedehnter Hyalinentartung allein dürfte deshalb nicht nur zur Aufstellung eines eigenen Geschwulsttypus „Cylindrom" berechtigen, sondern nur gemäß des Zufälligen seines Charakters gestatten, von Sarkoma, Carcinoma, Haemangioendothelioma usw. mit hyaliner Degeneration", oder wenn man will, „cylindromatosum" zu sprechen.

Für das Berechtigte dieser Anschauung dürften die folgenden beiden Fälle sprechen, deren Überweisung ich der Güte des Herrn Prof. Dr. Dürck am pathologischen Institute des städtischen Krankenhauses München r. d. Is. verdanke.

Fall I.

Endothelioma cylindromatosum der Haut.

(Patholog. Instit. d. Krankenhaus. München r. d. I. H. E. 111 Nr. 812.)

Diese Geschwulst wurde auf der chirurgischen Abteilung des hiesigen städtischen Krankenhauses r. d. I. von Herrn Oberarzt Dr. Grasmann excidiert.

Anamnese: Patient, männlich, 13 Jahre alt, wurde am 13. Juli 1916 aufgenommen. Er gibt an, seit etwa dreiviertel Jahren eine kleine Geschwulst auf der linken Brustseite unter der Haut zu bemerken, die anfangs wie eine Warze aussah, dann langsam größer wurde. Seit einem Viertel Jahr sei über der Geschwulst die Haut in ein Geschwür übergegangen, sonst sei er gesund.

Allgemeinbefund: Mittelkräftiger Knabe, von mittlerem Ernährungszustande, bleicher Gesichtsfarbe. Pupillen gleich weit, rund, reagieren auf Licht und Konvergenz. Patellarreflexe vorhanden. Herz: Grenzen nicht verbreitert, Töne rein, Aktion regelmäßig. Puls 90 Schläge in der Minute. Periphere Arterien weich.

Lungen: keine Dämpfung, Grenzen am Rücken gleich tiefstehend, verschieblich, überall

vesikuläres Atmen. Keine bronchitischen Ge räusche.

Leib: weich, nirgends druckempfindlich, kein Unterleibsbruch.

Lokaler Befund: An der linken Brustseite, etwas nach links vom Sternal-Rande, etwa am Ansatze der vierten Rippe, findet sich eine welschnußgroße, stark prominierende Geschwulst, die auf der Unterlage ausgiebig verschieblich ist. Auf der Höhe der Geschwulst besteht eine erbsengroße exulcerierte Stelle, aus der sich etwas sanguinolenter Eiter entleert. Die Geschwulst ist derb. Keine entzündlichen Erscheinungen.

Am 17. Juli 1916 in gut verlaufener Chloroformnarkose Exzision des Tumors, Hautnaht, Verband.

Am 22. Juli wird der Patient von seinem Vater nach Hause geholt.

Entlassungsbefund: An der linken Brustseite findet sich eine schräg verlaufende zirka 6 cm lange durch Fils de Florens-Nähte vorschlossene, reizlose Operationswunde. Umgebung reizlos. Allgemeinbefinden nicht gestört.

Nach einem Jahre stellt sich der Patient wieder vor und ergänzt die Krankheitsgeschichte dahin, daß am 31. Juli 1916 die Wunde geheilt war, die Nähte entfernt wurden und er selbst zirka am 12. August 1916 aus der ärztlichen Behandlung austreten konnte.

Die Besichtigung der Operationsstelle ergab damals folgenden Befund: An der linken Brustseite findet sich vom linken Sternalrande am An-

satze der vierten Rippe schräg nach abwärts bis zur sechsten Rippe ziehend eine 6 cm lange, reizlose, keloide Narbe, die über der Unterlage gut verschieblich ist. Keine regionären Drüsenschwellungen.

Die mikroskopische Untersuchung des Tumors ergibt auf dem mit Haemetoxilin-Eosin gefärbten Gefrierschnitte folgendes:

Bei schwacher Vergrößerung zeigt sich der Tumor von der an einer Stelle darüber hinwegziehenden Haut durch einen breiten Bindegewebsstreifen getrennt, dessen Fibrillen vorwiegend zirkulär um das Geschwulstgewebe verlaufen, weshalb diese Bindegewebsschicht wohl als Kapsel aufzufassen ist. Das auf dem Schnitte getroffene Stück Epidermis ist vollkommen intakt, weist keine pathologischen Vorgänge auf. Von epithelioiden Gebilden finden sich drei Quer- und ein Längsschnitt durch Haarwurzeln und das bunte Bild mehrerer Schweißdrüsenknäuel. Die bindegewebige Umhüllung des Tumors ist in den unter der Haut gelegenen Partien als Ausdruck der vorhandenen, aber auf dem Schnitte nicht getroffenen Ulceration von einer Unmenge von Leukozyten durchsetzt, die an einzelnen Stellen auch in das Geschwulstgewebe eingebrochen sind. Der Schnitt ist also in die nächste Umgebung der ulcerierten Stelle gefallen. Von der Bindegewebskapsel aus ziehen mächtige, etwas kernarme Septen mit welligem oder längsgestrecktem Faserverlauf in die Geschwulst hinein, sie auf diese Weise in größere Läppchen abteilend, welche ihrerseits wieder durch schwächere Septenzüge

in Unterabteilungen zerlegt werden. In den Maschen dieses gröberen, reinbindegewebigen Netzwerkes liegen nun scharf von ihrer Umgebung abgegrenzte Zellkomplexe in alveolärer Anordnung, welche in ihrem Innern hyaline Stränge mit kolbigen oder zackigen Auswüchsen und hyaline Kugeln bergen, so daß ein sehr eindrucksvolles Bild entsteht. Daß diese hyalinen Gebilde im Zusammenhang mit dem Bindegewebe stehen, läßt sich daran deutlich erkennen, daß einer der großen Bindegewebszüge am Orte seiner Aufsplitterung in kleinere Septen an einer Stelle in klassischer Schönheit den allmählichen Übergang aus kern- und fibrillenreichem Gewebe in kernarmes, gequollenes, noch etwas fibrillären Aufbau zeigendes Gewebe und schließlich in völlig kernfreies, homogenes, strukturloses, wie geknetetes Wachs aussehendes totes Hyalin erkennen läßt. Außerdem findet man noch manche kleinere Septen, die schon gänzlich, oder zum größten Teile hyalinisiert sind, was aus ihrem glänzenden, fast strukturlosen, etwas gequollenen Aussehen hervorgeht, die aber trotzdem noch die ehemalige fibrilläre Struktur aufweisen und damit ihren bindegewebigen Charakter offenbar machen. Von den hyalinen Zügen zweigen vielfach wieder ebensolche längere oder kürzere Züge in das Innere der Zellalveolen ab, wo sie mit kolbigen oder mit kugeligen Anschwellungen zwischen den scharf gegen sie abgegrenzten Parenchymzellen endigen, an manchen Stellen gehen sie auch Anastomosen ein mit benachbarten Verzweigungen, wodurch dann netzförmige Bilder entstehen. Oft

lassen sich in den Achsen der hyalinen Zylinder oder Zapfen auf kürzere oder längere Strecken hin äußerst schmale Spalten erkennen, welche offenbar den Luminibus hyalin degenerierter Gefäße entsprechen, da sie mit normalem Endothel ausgekleidet sind. Das quantitative Verhältnis der Zellmassen zu den hyalinen Gebilden ist ein ziemlich konstantes, und zwar zu Gunsten der ersteren, nur an einigen wenigen Stellen dominiert die Hyalindegeneration und tritt das Parenchym etwas in den Hintergrund. In jenen Partien, in welchen fast ausschließlich Parenchym sich vorfindet, trifft man auch durchwegs auf nicht degeneriertes, teils mehr lockeres, teils mehr derbzügiges Bindegewebsstroma. In dieses sind dann bald breite Zellstränge eingebettet, die sich auf dem Schnitte ebenfalls alveolär präsentieren und wie Krebsnester imponieren können, zumal die Geschwulstzellen sehr epithelähnlich sind, bald findet man in etwas lockerem Stroma jene zierliche, netzartige Anordnung, von zarten unter sich anastomosierenden, zelligen Ausläufern und jene nach beiden Seiten sich verjüngenden, jeglicher Endothelauskleidung entbehrenden Zellstreifen, die so charakteristisch sind für das Endotheliom. Das Parenchym selbst besteht aus dichten Lagern großer, epithelähnlicher, bald polygonaler, bald breitspindeliger Zellen mit großen, bläschenförmigen, ziemlich hell gefärbten Kernen und einem schmalen Protoplasmahof, ohne irgendwelche Interzellularbrücken. Die Alveolen oder Zellstränge sind gegen das Stroma ziemlich stark abgegrenzt und zeigen keine Membrana propria.

Am Rande, gegen die Kapsel zu, sind die Zellen streckenweise pallisadenartig aufgestellt, ein eigentlicher Epithelsaum besteht aber nicht, ebenso wenig eine Retraktion der Zellmassen von den Alveolarrändern, auch Schichtungskugeln sind nicht vorhanden. Aus mehreren großen Alveolen ist der Inhalt ausgefallen, bei einigen hiervon ist ein schmaler Saum zurückgeblieben, was höchst wahrscheinlich beim Schneiden des Präparates geschehen ist; denn es macht ganz den Eindruck, als ob dasselbe hiebei etwas verletzt und auseinander gerissen worden sei. Die Geschwulstzellen bilden in ihren Alveolen die buntesten Figuren. Man findet da bald kreisrunde Nester, deren äußere Zellagen durch den Druck der Nachbarschaft spindelig abgeplattet erscheinen, bald gewundene Kolben, Bänder, bald einfache, formationslose Aneinanderlagerung, alles dicht nebeneinander. In älteren Partien, besonders den Zentren vieler Zellnester, sind die Zellen gequollen, ihre Grenzen verwaschen, ist das Protoplasma homogenisiert, sind die Zellkerne sehr hell, trüb, wie mit einem feinen Schleier überzogen, unscharf; bisweilen ist bereits völlige Hyalinisierung einzelner Zellen eingetreten, und diese erscheinen dann dem Auge als kleine, rundliche Felder oder Lumina, wenn der Inhalt ausgefallen ist. Mitosen sind nicht zu finden. An den Rändern von größeren Abteilungen, also in der Nähe größerer Stromabalken, ist deutlich zu ersehen, daß die Geschwulstzellen ihren Ursprung aus den Saftspalten des Bindegewebes nehmen. Man sieht in den Lücken zwischen den Bindegewebsfasern erst ein-

zelne, dann Reihen von mehr hintereinander gelegenen, erst spindeligen oder platten, dann schon mehr breitspindeligen und schließlich kugeligen Zellen, die zu Bändern zusammengeschlossen direkt in das Geschwulstparenchym übergehen. Es handelt sich also, um jene Übergangsbilder, wie sie von Volkmann, Glockner, von Ohlen, M. v. Kryger, Rempis u. a. beobachtet und ausgebildet sind und durch welche die spezielle Genese der Geschwulstzellen aus den Endothelien der Bindegewebssaftspalten erwiesen erscheint. Was nun die Entstehung der hyalinen Gebilde betrifft, so scheint sie in unserem Falle, abgesehen von den schon erwähnten zelligen Hyalinbildungen, ausschließlich aus dem Stroma durch hyaline Degeneration desselben mitsamt den darin enthaltenen Gefäßen entstanden zu sein. Bei starker Vergrößerung erkennt man nämlich in den hyalinen Zügen und Kolben eine äußerst zarte, unregelmäßige oder wellige, etwas wirr verlaufende Faserung. Dieselbe Faserung findet man in ähnlicher Weise an den in den Zellkörpern scheinbar isolierten Hyalinkugeln wieder, woraus wohl hervorgeht, daß dieselben von gleicher Herkunft — aus dem Stroma — sein müssen. Auch dürfte es sich um nur scheinbar freiliegende Kugeln handeln, die durch eben außerhalb der Schnittebene gelegene Stiele mit den übrigen Zylindern usw. bezw. dem hyalinen Stroma zusammenhängen. Hie und da finden sich auch feine, an geschwundene Zellen erinnernde schattenhafte Körperchen mit feinfädigen Ausläufern an den hyalinen Kolben.

Faßt man die für diesen Fall charakteristischen Befunde zusammen, so sind es zunächst die kleinen, nach beiden Seiten sich verjüngenden, jeder Endotheleinkleidung baren Zellbänder im Bindegewebe des Stromas, die uns die Diagnose sichern können; dann sind es jene Stellen, an welchen sich der Ursprung der Geschwulstzellen aus dem bindegewebigen Stroma einwandfrei nachweisen läßt; dazu kommt noch drittens die bald nesterartige Durchsetzung, bald völlige Verdrängung des Bindegewebes durch die wuchernden Parenchymzellen, die mit zunehmender Ausbreitung eine größere Neigung zum Zerfalle zeigen. Endlich bleibt noch zu erwähnen die scharfe Trennung des Parenchyms und Stromas, die Läppchenzeichnung des ersteren und das Fehlen jeglicher Interzellularbrücken an den Geschwulstzellen.

Der Tumor ist also ein Lymphangioendotheliom im Sinne Borsts bezw. ein Endothelioma interfasciculare im Sinne Ackermanns und Volkmanns und zwar nach der als Nebenbefund zu bewertenden hyalinen Degeneration des matosum. Was diesen Fall besonders noch interessant machen dürfte, ist sein Sitz an einer für Stromas ein Lymphangioendothelioma cylindrosolche Tumoren meist ungewöhnlichen Stelle, nämlich in der Haut.

* *
*

Fall II.

Carcinoma cylindromatosum des linken Oberkiefers.

(Patholog. Instit. d. Krankenh. München r. d. I. H. E. 19.)

Diese Geschwulst wurde gleichfalls am hiesigen allgemeinen städt. Krankenhause r. d. I. München von Herrn Dr. Grasmann, Oberarzt der chirurgischen Abteilung, exstirbiert, d. h. es wurde eine Ausschälung des Tumors vorgenommen.

Anamnese: Patient, männlich, 57 Jahre alt, aufgenommen 15. Februar 1918, sonst gesund, gibt an, seit 24 Jahren eine Geschwulst am linken Oberkiefer zu bemerken, die anfänglich die Größe einer kleinen Walnuß hatte und dann im Laufe der Jahre allmählich größer wurde. Die Geszchwulst habe ihm nie Beschwerden verursacht, nur bei Kälte sei sie öfter angeschwollen. Irgendwelche Geschwürbildung sei nie aufgetreten. Anfangs Oktober 1917 habe er nun plötzlich Zahnschmerzen am linken Oberkiefer bekommen, mit gleichzeitiger starker Anschwellung der linken Gesichtsseite. Zweimalige Inzision durch den behandelnden Arzt, der ein Zahngeschwür feststellte; dem damals erteilten Rate, die bestehende Oberkiefergeschwulst operativ entfernen zu lassen, habe er jetzt erst nachkommen können, infolge Dazwischentretens einer Rippenfellentzündung im Nov. 17.

Lokalbefund: An der linken hinteren Hälfte des Oberkieferknochens und übergreifend

auf den linken harten Gaumen, findet sich eine welschnußgroße, umschriebene Geschwulst, die den Eindruck einer Cyste macht. Der palpierende Finger vermag über dem Tumor Pergamentknistern auszulösen. Ueber der Vorderseite der Geschwulst findet sich eine längere Inzisionsnarbe.

Die röntgenologische Untersuchung ergibt das Bild eines umschriebenen, nicht infiltrierend wachsenden, zystenähnlichen Tumors.

Am 19. Februar 1918 in Morphium(0,015)-Chloroformnarkose Inzision entlang des Oberkieferrandes, Ausschälung eines umschriebenen, soliden Tumors aus einer glattwandigen Knochenhöhle, die mit der Highmorshöhle nicht in Zusammenhang steht. Excochleation des Tumorbettes. Drainage nach der Nase zu, Schleimhautnaht. Am 8. III. 1918 nach glattem Heilverlaufe Entlassung aus dem Krankenhause als geheilt arbeitsfähig, ärztlicher Behandlung nicht mehr bedürftig.

Mikroskopischer Befund: Schon die makroskopische Betrachtung des Präparates erweckt den Eindruck eines sehr locker gefügten Tumors. Wir sehen da nämlich keine einheitlich zusammenhängende Schnittfläche, sondern mehrere isolierte, verschieden große Geschwulstpartien, mit zerrissenen Rändern, welchen wiederum kleinere Gewebsstückchen wie Inselchen vorgelagert sind. Bei schwacher Vergrößerung bestätigt sich unsere Vermutung, daß es sich um einen locker gebauten Tumor handeln muß. Eine

Geschwulstkapsel ist nirgends zu sehen. Partien ausgesprochen wabenartigen Charakters, deren Alveolen teils leer teils mit einer homogenen Masse ausgefüllt sind, wechseln ab mit ausgedehnten Nekrosefeldern, während an anderen Stellen wiederum ein lockeres, an elastischen Fasern überaus reiches Bindegewebe vorherrscht. Dazwischen eingesprengt finden sich zahlreiche, tief dunkelblaue Inseln abgelagerten Kalkes. Die Wandungen der wenigen vorhandenen Gefäße weisen ebensowenig wie das bindegewebige Sroma degenerative Prozesse auf. Dem Stroma und den hyalinen Massen gegenüber tritt das Parenchym, bestehend aus teils diffus verstreuten, teils zu einzelnen großen, unregelmäßigen Epithelnestern zusammengeballten Geschwulstzellen fast völlig in den Hintergrund. Die Alveolen hängen nicht einheitlich zusammen, sondern werden vielfach durch größere Bindegewebszüge oder die schon erwähnten Nekroseherde teils in kleinere oder größere, unregelmäßige Bezirke getrennt, in welchen Alveole an Alveole liegt, teils werden aber stellenweise auch die einzelnen Alveolen durch die genannten Geschwulstbestandteile mehr oder weniger weit von einander abgetrennt, so daß dieselben als isolierte Kugeln oder Kobeln in dem sie umgebenden Stroma liegen. Gegen die Schnittränder zu macht dieser Aufbau der Geschwulst mehr einem regellosen Durcheinander Platz, da ja die Ränder stark zerfetzt sind. Die Gestalt der Alveolen ist in der Hauptsache ei- bis kugelförmig, doch finden sich auch sehr viele polygonale Alveolen. Die Wände derselben bestehen, ausgenommen im Bereiche der

Epithelnester, durchwegs aus elastischen Fasern und sind sehr dünn. In ihrem Innern beherbergen sie meist eine homogene, völlig strukturlose, entsprechend dem Bau der Alveolen fast ausschließlich kugelig bis zylindrisch geformte Masse, die hie und da noch die schattenhaften Umrisse einer Geschwulstzelle oder ihres Kernes als Kennzeichen ihrer Abstammung, nie aber weder konzentrische noch fibrilläre Faserung aufweist und teils die Alveolen ganz ausfüllt, vielfach sich aber auch von den Wänden etwas retrahiert. Im Bereich der Geschwulstzellennester sind die Alveolenwände fast durchw gs viel dicker, sie werden hier zum größten Teil auch nicht mehr durch elastische Fasern allein gebildet, sondern durch die Geschwulstzellen selbst, welche die Alveolen dicht umlagern oder auch ausfüllen, und man kann da deutlich alle Übergänge von der noch wohl erhaltenen lebendigen Geschwulstzelle über die schon gequollene, getrübte, im Absterben begriffene, bis zur völlig hyalinisierten Zelle beobachten. Aus diesem Verhalten der Geschwulstzellen zu den Alveolen, aus der Entstehung des hyalinen Alveolarinhaltes aus dem Parenchym können wir also schließen, daß die Alveolen und vor allem der hyaline Inhalt nichts Primäres sind, daß das Primäre vielmehr ein solides Zellparenchym war, eingebettet in ein elastisches Stroma, und daß erst das Einsetzen der regressiven Metamorphose das jetzige Bild geschaffen hat, d. h. die Tumorzellen zum Verschwinden gebracht und nur mehr die elastischen Fasern und dazwischen das Hyalin, das Degenerationsprodukt der Ge-

schwulstzellen, übrig gelassen hat. Bei der Präparation des Schnittes ist dann natürlich der Inhalt aus vielen Alveolen ausgefallen, da er ja infolge seiner epithelialen Abkunft zu deren Wänden in keinerlei Beziehung steht, was sich auch in der häufigen Retraktion desselben von den Alveolarwänden manifestiert. Das Parenchym wird gebildet von umfangreichen, polygonalen Zellen vom Charakter der Plattenepithelien. Sie sind im Verhältnis zum Stroma, wie bereits erwähnt, nur mehr in geringer Menge vorhanden, meistens sind sie ohne irgendwelchen Zusammenhang untereinander über das Stroma verstreut, nur an wenigen Stellen findet man sie noch zu kleinen, echten Epithelverbänden zusammengeschlossen. Hierbei liegen nun die Geschwulstzellen nicht unmittelbar einander an, sondern sind, bei starker Vergrößerung deutlich erkennbar, durch Interzellularbrücken miteinander verbunden. Ihre Kerne sind groß, fast schwarz und durchwegs rund, im Gegensatz zu den spindeligen, blassen Kernen der Bindegewebszellen, zu welchen übrigens nirgends eine Übergangsform gefunden werden kann, aus der man auf eine genetische Beziehung des Geschwulstparenchyms zum Bindegewebe hätte schließen können. Einmal gelang es, einen Geschwulstzellkern im Stadium der Mitose ausfindig zu machen, und zwar im metakinetischen Moment der Metaphase. Es hatte sich gerade der Dyaster ausgebildet. Die Chromosomen waren von kurzer, plumper Form. Die Spindel zeigte ausgesprochene Tonnenform. Zwischen beiden Tochtersternen fand sich ein ziemlich großer, freier Raum.

Das Protoplasma zeigte noch keine Andeutung von Teilung. Neben den Zellnestern und einzelnen Geschwulstzellen zeigt der Schnitt an zwei größeren Bindegewebspartien ausgedehnte Epithelsäume von Geschwulstzellen, die stellenweise aus einem auf den ersten Blick mehrschichtigen, in sekretorischer Tätigkeit befindlichen Zylinderepithel zu bestehen scheinen. Bei genauerer Betrachtung sieht man indes, daß es sich um die gleichen Geschwulstzellen handelt, nur sind sie sehr dicht zusammengerückt und infolgedessen in die Länge gezogen, so daß eine gewisse Ähnlichkeit mit Zylinderzellen entsteht. Das Sekret, das sie scheinbar absondern, erweist sich als ein Gemenge toter Zelleiber. Die Tumorzellen sind an solchen Stellen teilweise von ihrer Unterlage abgehoben, wie weggerissen, der ihnen aufsitzende Nekrosesaum scheint ebenfalls losgerissen zu sein von einem größeren zugehörigen Nekroseherd, und daß dem wirklich so ist, zeigt deutlich der eine Epithelsaum, der, nur durch einen schmalen Spalt getrennt, einem großen Leichenfelde toter Geschwulstzellen gegenüberliegt, dessen ihm zugewandter Saum genau auf den Rand seines eigenen schmalen Nekrosesaumes paßt. Damit dürften wir den Beweis haben, daß es sich bei diesen, Zylinderepithelien so ähnlichen Zellen tatsächlich um die gleichen Geschwulstzellen handelt wie überall, und daß ihre Gestaltveränderung lediglich mechanisch bedingt ist, d. h. einmal durch das Zusammengedrängtsein auf einen schmalen Raum, sodann durch die Gewalt eines zufällig an diesen Stellen erfolgten Risses im Gewebe. An einem der Epithelsäume

kann man übrigens wunderschön das infiltrierende Wachstum des Tumors in das benachbarte Bindegewebe hinein beobachten. Der Epithelsaum ist größtenteils noch scharf abgegrenzt gegen dieses Bindegewebe, doch haben sich in letzterem bereits zahlreiche Geschwulstzellen, an einer Stelle ein ganzes Nest, diffus verstreut eingenistet. An einzelnen Punkten sieht man, wie vom Epithelsaum aus, die scharf abgegrenzte Basis desselben durchbrechend, die Geschwulstzellen in das Bindegewebe hineinwuchern. Von den regressiven Metamorphosen sind noch zu erwähnen die Kalkablagerungen und die großen, roten Nekrosefelder, in welch letzteren Zelleib an Zelleib liegt, bisweilen noch gut konturiert, manchmal nur noch schattenhafte Umrisse zeigend oder schon völlig zerbröckelt. Reste zerfallener Zellkerne und vereinzelte, zwar noch erhaltene, aber bereits Kernpyknose aufweisende Geschwulstzellen, abwechselnd mit hyalinen Kugeln und Zylindern, vervollständigen das Bild dieser Riesenleichenfelder von Geschwulstzellen. Die Verkalkungen sind wohl auch als Produkte und zwar die letzten der allgemeinen Parenchymdegeneration aufzufassen. Das geht daraus hervor, daß sich ihre ersten Anfänge in den Zentren hyaliner Kugeln nachweisen lassen. Sie sind meist von einer starken Bindegewebswucherung eingeschlossen, die als Abkapselungbestrebung des umgebenden Gewebes gegenüber diesen als Fremdkörper wirkenden Kongrementen zu deuten ist. Endlich sei noch aufmerksam gemacht auf die Anhäufung braunen Blutpigmentes zwischen den einzelnen Gewebs-

schichten als Ausdruck einer stattgehabten Blutung in die Geschwulst.

Werfen wir noch einmal einen kurzen Rückblick auf die Momente, welche diese Geschwulst vor allem charakterisieren; auf die ausgesprochene Epithelform der Zellen, das Vorhandensein von Interzellularbrücken und Epithelsäumen, auf die Retraktion des Alveoleninhaltes von den Wänden, nicht zuletzt auf die von der Endothelmitose (lange, schmale, Chromosomen und kein oder nur undeutlich abgegrenzter Teilungsraum) so verschiedene Mitose und das diffus infiltrierende Wachstum gegenüber dem des Endothelioms in scharf abgegrenzten, spindeligen Zellsträngen, so dürften wir zu dem Schlusse kommen, daß es sich in diesem zweiten Falle um ein „Carcinom" handelt, und zwar nach den noch vorhandenen Resten der früheren Epithelverbände wahrscheinlich um ein Plattenepithelcarcinom mit weit vorgeschrittener hyaliner Degeneration, also um ein cylindromatöses Plattenepithelcarcinom, ausgehend von der Plattenepithelauskleidung der Gaumenschleimhaut. Die hyaline Degeneration hat hier bereits einen solch hohen Grad erreicht, daß von dem ursprünglichen Carcinomgewebe kaum noch etwas übrig geblieben ist und das Bild jetzt völlig von den Degenerationsprodukten beherrscht wird. Daß die Hyalinentartung in diesem II. Falle fast überwiegend in der Form isolierter Kugeln und Kolben auftritt, dürfte meiner Ansicht nach nicht veranlassen, ihnen den Charakter echter Cylindrombildungen abzusprechen; denn an einigen Stellen finden wir die gleichen, unterein-

ander anastomosierenden, hyalinen Stränge, Kolben und Zylinder, wie sie von Borst und Rempis für die Cylindrombildungen gefordert und nach diesen nur bei den endothelialen Tumoren gefunden werden, und nichts hindert uns, anzunehmen, daß auch die übrigen, scheinbar isolierten Kugeln nur quergetroffene zylindrische Stränge darstellen, die ihrerseits wieder durch außerhalb der Schnittebene gelegene Stiele untereinander zusammenhängen. Der völlige Mangel aber an Endothelröhren im Innern der hyalinen Gebilde, als Resten hyalinisierter Blutgefäße, beruht eben auf der allgemeinen Gefäßarmut des Tumors und der vorwiegenden Lokalisation des Degenerationsprozesses im Parenchym gegenüber der fast ausschließlichen Lokalisation im Stroma beim 1. Falle. Die Erklärung für diese verschiedenartige Festsetzung des gleichen Prozesses in zwei von einander doch nicht so scharf abgegrenzten Tumoren dürfte nicht darin zu suchen sein, daß die erstbeschriebene Geschwulst nach Borst und Rempis ein typisches Cylindrom darstellt, die zweite aber nicht, sondern dürfte vielmehr darauf beruhen, daß im I. Falle zufällig ein Bindegewebe, im II. Falle aber ein Parenchym sich vorfindet, das die ausgesprochene Tendenz zur Hyalinentartung aufweist. Eben infolge der Zufälligkeit ihres Ursprunges können wir auch nicht in unserem letztbeschriebenen Falle die ausgedehnte Hyalinentartung zum Anlaß nehmen, den Tumor als „Cylindrom" zu taufen. An der Hand des noch vorhandenen Parenchymrestes können wir vielmehr ohne weiteres den Entwicklungsgang des

Tumors von seinem jetzigen Stadium bis zu jenem zurückverfolgen, da er noch reinzelligen Charakter besaß. „Die Epithelzellen" bilden also das Primäre, das Wesentliche dieser Geschwulst, wie auch bei der ersten die Zellen, und neben der eminenten Bedeutung, die die Epithelzellen für die Bewertung unserer Geschwulst besitzen, spielen die so ins Auge fallenden hyalinen Gebilde eine ganz nebensächliche Rolle — Zufallskinder der zufälligen Lokalisation des Wucherungsprozesses im Pflasterepithel der Gaumenschleimhaut, einem Epithel, das wuchernd bekanntlich große Neigung zur Hyalinentartung aufweist. Unser zweiter Tumor ist also, um es nochmals zu betonen, kein „Cylindrom" im Sinne Borsts und Rempis, wohl aber im Sinne Zieglers, d. h. ein cylindröses Carcinom, eine Carcinoma cylindromatosum.

Vergegenwärtigen wir uns noch einmal den histologischen Aufbau der beiden Neoplasmen, und stellen wir sie uns noch einmal gegenüber: Endothelioma cylindromatosum (Fall I) — Carcinoma cylindromatosum (Fall II), so glaube ich, können wir nicht anders, als uns der Auffassung Lubarschs und Zieglers anschließen, d. h. den Ausdruck „Cylindrom" entweder überhaupt fallen lassen, nur von Tumoren mit hyaliner Degeneration sprechen, oder ihn doch wenigstens nur als Epitheton zu den schon bekannten Geschwulstgruppen gelten zu lassen.

* * *

Am Schlusse dieser Arbeit erfülle ich noch die angenehme Pflicht, Herrn Professor Dr. Borst für die gütige Übernahme des Referates und insbesondere Herrn Professor Dr. Dürck für die liebenswürdige Überlassung der Präparate usw. meinen aufrichtigsten Dank auszusprechen.

Literatur.

Aschoff: Patholog. Anatomie 1913.

Borrmann: Virchows Archiv, Band 151, 1898.

Borst: Lehre von den Geschwülsten 1902.

Dürck: Allg. pathol. Histologie.

v. Ewetzky: Zur Cylindromfrage. Virch. Arch., Bd. 69.

Güntzer: Über einige seltene Formen v. Endotheliom. (Inaugural-Dissertation) München 1899.

Herz: Zur Kenntnis des Endothelioms. (Inaugural-Dissertation) München 1899.

Lubarsch: Virch. Arch., Bd. 122. Virch. Arch., Bd. 111.

Marchand: Über ein Endotheliom mit hyalinen Kugeln (Cylindrom ds. Antrum Higmohri. Zieglers Beiträge, Bd. XIII).

Nowakowski: Beiträge zur Casuistik der Peritheliome (Inaugural-Dissertation) München 1911.

Rempis: Zur Lehre von den Cylindromen (Inaugural-Dissertation) München 1907.

Ribbert: Lehre von den Geschwülsten, 1904.
Patholog. Histologie.
Über das Endothel i. d. patholog. Histologie. Vierteljahrsschrift der naturforsch. Gesell. in Zürich. Bd. XLI, 1896, Jubelband.

Zinser: Ein Fall von zylindrösem Peritheliom (Cylindrom des Ovariums). Frankfrt. Zeitschrift für Pathologie. Bd. VIII, Heft 1, 1911.

Lebenslauf.

Rudolf Bayerl wurde geboren am 22. III. 1899 zu Obernzell in Niederbayern, besuchte nach Übersiedelung seiner Eltern nach Cham in der Oberpfalz daselbst vier Jahre lang die Volksschule, dann das humanistische Gymnasium zu Metten. Nach Ablegung der Reifeprüfung verbrachte er die ersten fünf Semester seines Studiums an der Universität München, die nächsten beiden in Erlangen und die folgenden wieder in München, wo er am 4. Februar 1919 die Approbation als Arzt erhielt.

Während der letzten Studienjahre und des ganzen Krieges war er als Hilfsarzt im allgemeinen städtischen Krankenhause r. d. I. München (Chirurg. u. Med. Abteilung) beschäftigt.

Erklärung der Abbildungen.

Tafel I.

Endothelioma cylindromatosum der Haut. (Zeichnung von B. Neresheimer, München.)

Leitz-Obj. 3
Ok. 1
Tub. 155

P = Geschwulstparenchym: gewucherte Endothelzellen.
H = Hyalin.

Tafel II.

Carcinoma cylindromatosum d. lk. Oberkiefers. (Zeichnung von B. Neresheimer, München.)

Leitz-Obj. 3
Ok. 1
Tub. 155

P = Geschwulstparenchym: gewucherte Plattenepithelzellen.
Str = Stroma: lockeres Bindegewebe.
H = Hyalin.

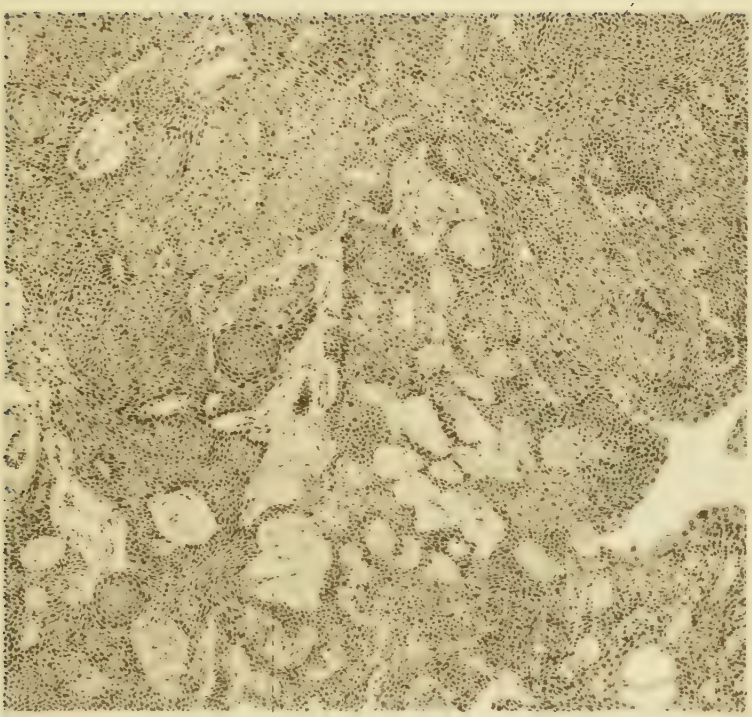
P
H

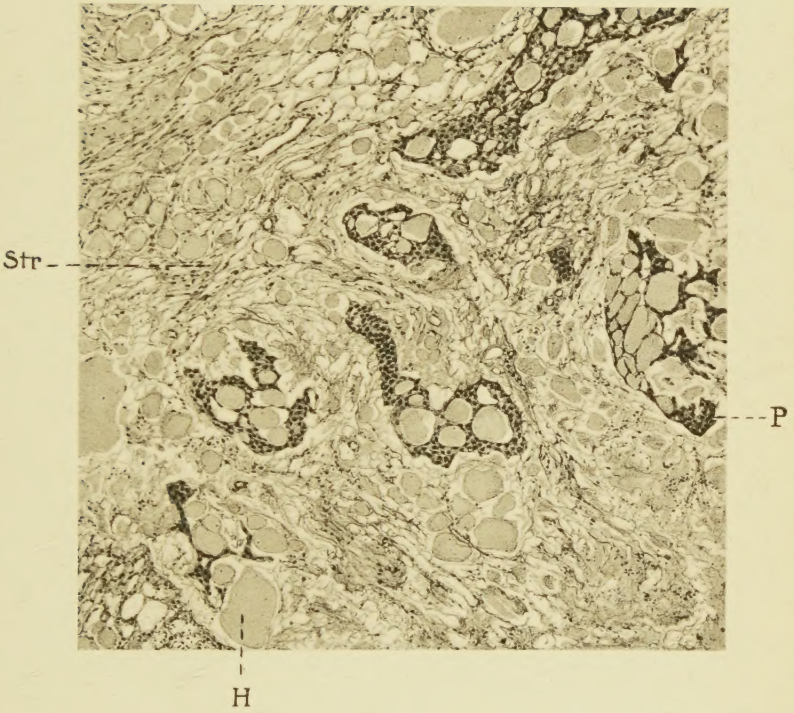
Str
P
H